末梢血管インターベンションから汎心血管インターベンションへ：治療支援画像 1）CT／MRI

Teppei Sugaya／Takayoshi Yamaguchi／Satoru Akimoto
管家 鉄平※／山口 隆義※※／秋元 聰※※
北海道社会保険病院心臓血管センター※
放射線部※※

はじめに

最近の画像診断技術の著しい発達により，末梢血管領域のみならず，あらゆる循環器領域において，病変部位を非侵襲的に描出できるようになってきている。CT においては，従来の侵襲的血管造影では得ることのできない血管内腔以外の情報が得られ，また MRI においては腎機能低下などによってヨード造影剤を使用しにくい患者に対しても，非造影で血管内腔を描出できる。これらのことから，あらゆる患者に対して，病変周囲の血管走行や分岐角度，石灰化情報やプラーク性状・分布などを，インターベンションの前に把握することが可能になり，結果として，綿密なストラテジーを立てることができるようになった。

しかし，もともとは病変の有無を検索することのみが目的であった画像を，インターベンションの治療支援として利用するためには，検査をオーダーする医師も，画像を再構成する放射線技師も，常日頃から治療を意識し，CT や MRI に取り組まなければならない。また，医師は得られた画像を正しく活用するために，ある程度の画像撮影技術や再構成の原理を学ばなければならないし，放射線技師は治療に役立つ画像を提供するために，インターベンションの現場をよく知っておかなければならない。

当院では毎朝，医師と放射線技師を交えたインターベンションのカンファランスを行っており，また定期的に合同の勉強会を開くことによって，医師も放射線技師も互いの領域について学ぶことができている。また大事なことは，治療支援画像を作るために特別な最新の診断装置や再構成技術を要するということでは決してなく，多くの民間病院にて使用できる機器においても，治療に役立たせようという意識があれば，一味も二味も違った画像ができあがるということである。

その一例を紹介したのが図 1 である。当院ではルーチンワークとして，放射線技師に図 1−B・C のような画像を作成してもらい，医師はカテ室のモニターにそれを表示して，参考にしながら治療を行っている。

CT や MRI などの診断画像は，技師に見せられるものでなく，医師が自ら見にいくべきものであると考えている。つまり，従来の侵襲的画像検査との大きな違いは，CT や MRI の画像では技師任せになりがちか否か，という点である。実は，われわれ医師が得られた画像を治療に活かし，最大限患者さんに還元できるかどうかは，検査オーダー時の指示の段階から決まってくる。すなわち，造影剤の注入部位や撮像のタイミング，撮像範囲などにもこだわる必要があるということである。時間が許すならば，CT や MRI を撮像する現場に立ち会って，患者さんの状態によって変わりうる条件の指示変更もその場で行いたい。

現在当院では，CT と MRI のエキスパートとして多方

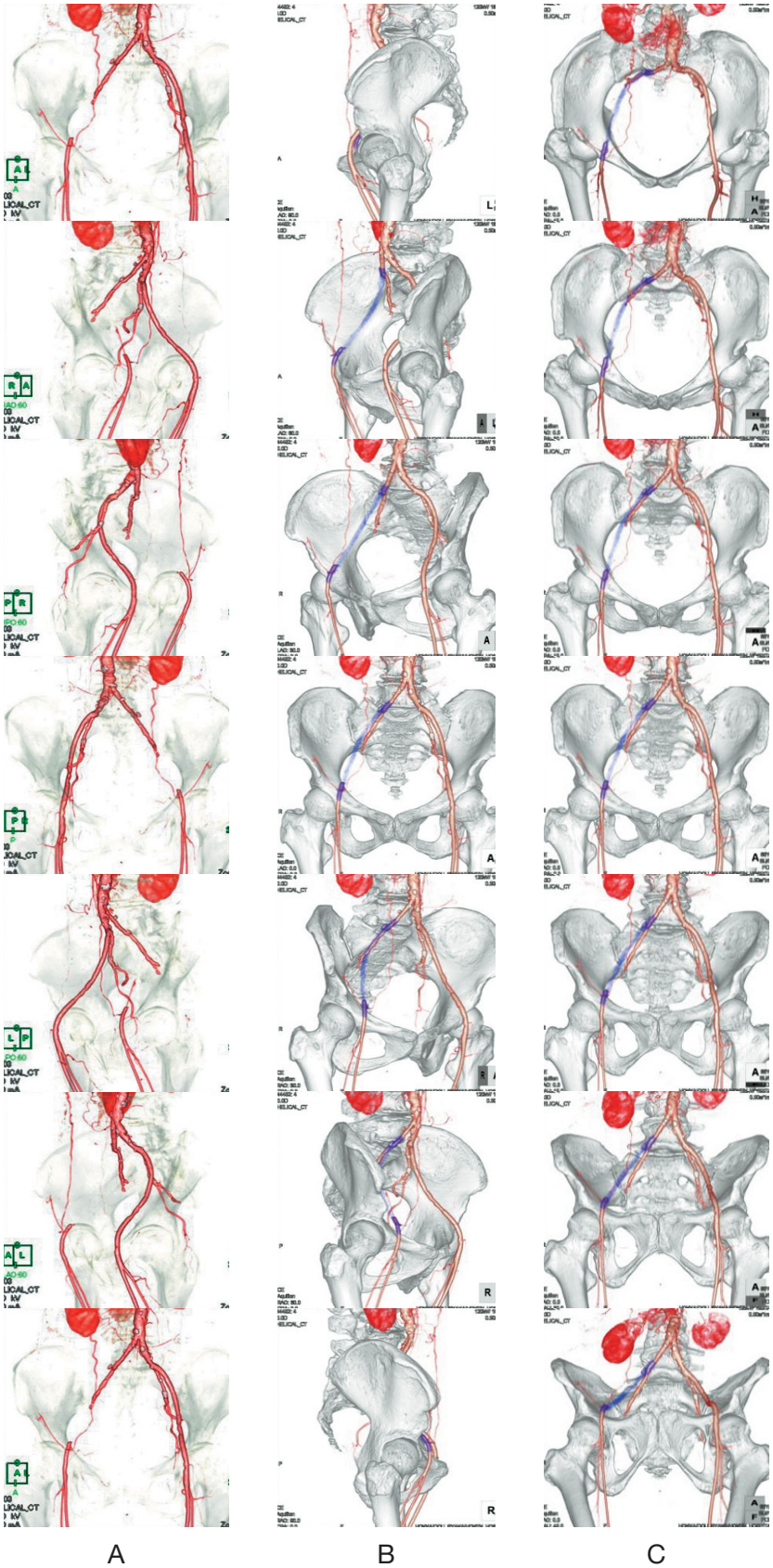

図 1　右腸骨動脈の慢性完全閉塞の症例に対しての VR 像

A：正面→右前斜位→右後斜位→背面→左後斜位→左前斜位→正面，というように，正面からスタートして 360 度回転して全体像を描出している。

B：左側 90 度→左前斜位 60 度→左前斜位 30 度→正面→右前斜位 30 度→右前斜位 60 度→右側 90 度というように回転させた画像

C：頭側 45 度→頭側 30 度→頭側 15 度→正面→尾側 15 度→尾側 30 度→尾側 45 度というように回転させた画像

当院では，図 1-B・C のような画像を作成してもらっている。図 1-A は通常よく見られる画像だが，腸骨動脈領域のカテーテルインターベンションでは，背側からの情報は不要である。また，カテーテル治療中に CT における左前斜位の情報が欲しいときに，このような，正面からスタートして右回りに回転する画像では，大きく回転させなければ左前斜位の画像は呈示できない。また当院では，シングルプレーンのアンギオ装置を使用しているため，実際の治療場面で使用する角度は左右両側 90 度，体軸方向では頭側または尾側 45 度が限界となっているため，それ以外の範囲の情報は原則必要としない。そのため，実際の治療には図 1-B・C のような画像を要し，このような呈示方法であれば，正面を中心にして，迅速に左右または頭尾側に CT の画面を回転させることができ，実際のアンギオ装置と同じような動き（正面から左右，頭尾側にアームを傾ける）を表現することができる。また，これらは骨の情報を強調している点，閉塞血管の走行を描出している点も，カテーテル治療を意識している大きな特徴である。

図２　腎動脈の治療支援画像の一例
血管走行に沿った curved MPR 画像（上段）は診断には有効な画像だが，カテーテル治療においては，腎動脈の分岐位置や分岐角度などの情報を，アンギオ画像と見比べて評価できる画像が有用となる（中・下段）。

面で活躍し，かつわれわれが行うインターベンションの手技によく精通している放射線技師の山口隆義・秋元聰の両氏が中心となって，治療支援となる画像をわれわれ医師に提供してくれている。今回その両氏に，末梢血管の CT ならびに MRI について，日々意識していることから最新の技術までを解説していただく。

（管家鉄平）

2. CT

最近の multi detector row CT（MDCT）を用いた CT angiography（CTA）では，造影剤が動脈に到達するファーストパスのタイミングに合わせて，高速に広範囲の撮影が可能となり，高精細な動脈の 3 次元画像が得られるようになった。カテーテルによる造影検査と異なり，血管内腔の開存状態の評価に加え，石灰化を含むプラークの分布状態，閉塞血管の形態などのさまざまな情報が得られ，これらをカテーテル治療に活かすことができる。

1）腎動脈

大動脈からの腎動脈の分岐位置や角度，血管の本数は人によってさまざまなので，カテーテルによる造影に難渋することがある。また，腎動脈狭窄の多くは入口部に見られ，リファレンスとなる良好な造影画像が得られにくい場合もある。だが CTA 画像からは，これらのすべての情報を事前に取得することができる。

治療対象となる腎動脈の分岐角度に加え，大動脈壁の血栓の存在や腸骨動脈および大腿動脈における病変の有無は，カテーテル治療時のアプローチ部位の選択に役立つ。また，腎動脈分岐部を探るメルクマールとなる椎体

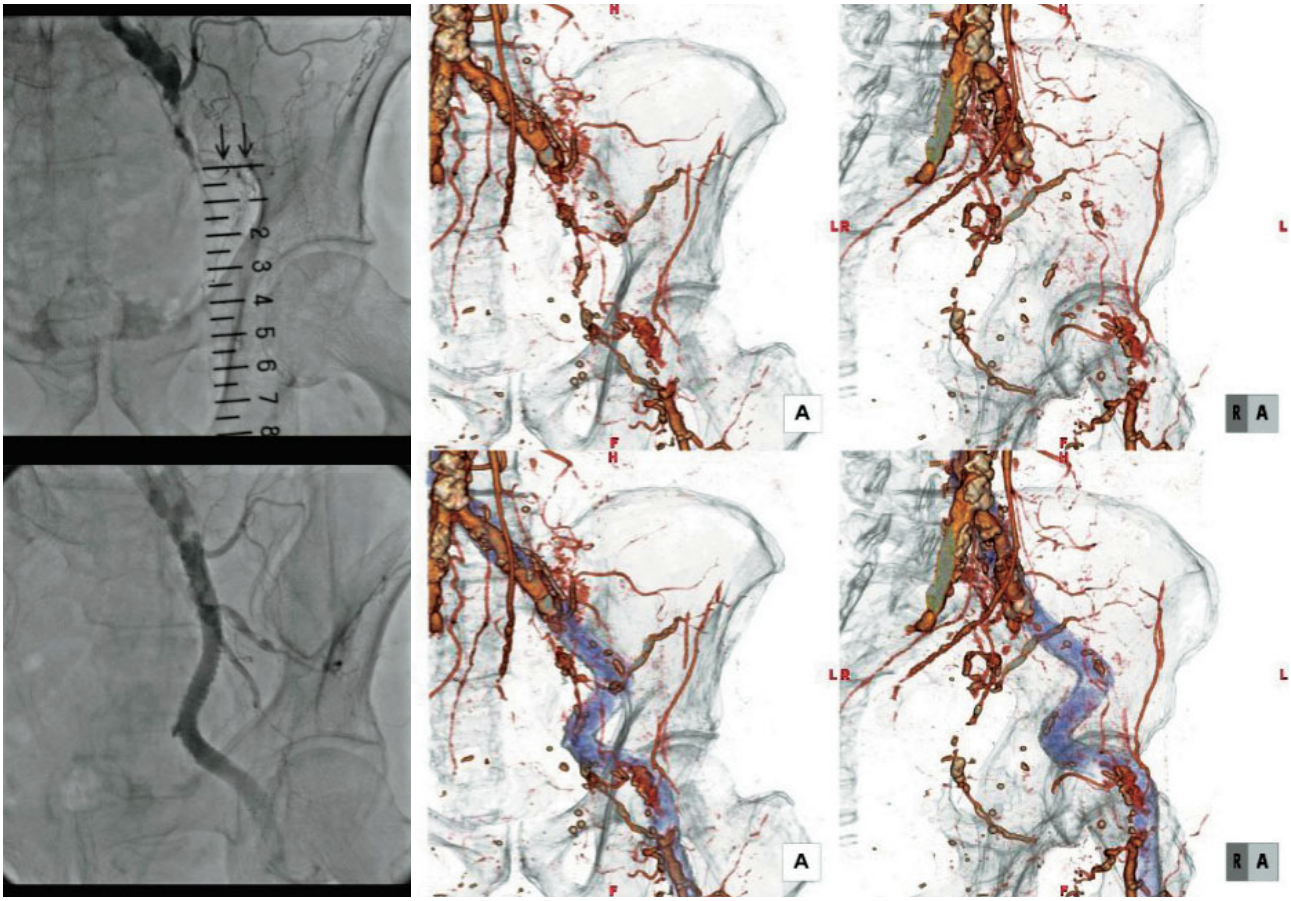

図 3　腸骨動脈治療時の治療支援画像の一例
造影血管のみの情報では，閉塞部位の血管走行を把握することはできない（上段）が，閉塞血管の形態をフュージョンすることで，カテーテル治療時の MAP 画像として用いることができる（下段）。

骨との位置関係も，椎体骨をフュージョンさせた CTA 画像から，その情報を容易に確認できる。さらに，狭窄長や狭窄率，血管径の計測に加え，アンギオ画像が腎動脈の走行に平行となるワーキングアングルの検索にも有用である。

治療支援画像としては，volume rendering（VR）画像や maximum intensity projection（MIP）画像などが用いられるが，腎動脈周囲には腹腔動脈や上腸間膜動脈などが存在するため，これらを排除するか，もしくは透明度を持たせることで，腎動脈の解剖学的情報を理解しやすい画像を作成する（図 2）。

2）下肢動脈

腸骨動脈は蛇行を呈する場合も多く，完全閉塞部位が長ければ，血管形態の情報をカテーテル造影から得ることは困難である。だが，CTA 画像には閉塞血管の情報も含まれているため，閉塞部位における血管の蛇行や萎縮の有無，石灰化の分布状況などを評価できる。また，血管走行に沿って作成された curved multi planar reformat（cMPR）画像を用いて，閉塞血管長や血管径などの計測が可能である。カテーテル造影では画像に幾何学的な拡大が生じるため，スケールを挿入して撮影を行うが，3 次元的に走行する血管を正確に計測することは困難であるため，CT 画像による計測が推奨される。

治療支援画像としては，造影血管を抽出したデータに閉塞血管の形態をフュージョンすることで，カテーテル治療時の MAP 画像として用いることができる（図 3）。また，重症下肢虚血における膝下動脈以下の治療では，血管の分岐位置や足部を支配する動脈にバリエーションがあるため，CTA 検査では足先までの撮影を行い，これらの情報を付加した画像を作成する（図 4）。さらに，石

図 4　膝下動脈以降の治療支援画像の一例
閉塞範囲が長く，前後脛骨動脈の分岐位置などが不明であったため，閉塞血管の情報を付加した画像を作成した。

灰化が高度な場合，膝下動脈より末梢となると，血管径が細いため，通常の CT 画像からは病変の指摘が難しいことも多いが，単純 CT 画像とのサブトラクションによって石灰化を除去することで，狭窄病変の指摘が可能になると同時に，微細な血管の描出能も向上する場合がある（図 5）。

3）上肢動脈

鎖骨下動脈の狭窄や閉塞では，上肢の虚血症状や椎骨脳底動脈系の虚血症状が見られ，内胸動脈を使用した冠動脈バイパス術後の狭心症では鎖骨下盗血現象（subclavian steal phenomenon）が原因となっている場合がある（図 6）。鎖骨下動脈狭窄の治療においては，周囲から分岐する血管との位置関係が重要な情報となる。特に，椎骨動脈の分岐手前に病変がある場合には，椎骨動脈保護の施行にあたって subclavian steal の有無も含めて考慮する必要がある。

透析患者におけるシャント部狭窄の場合には，シャントの形態や狭窄部位を 3 次元的に評価できる CTA が有用である。しかしながら 1 回の撮影では，全血管の把握が困難あるいは血流の情報が得られないなどの問題もある。だが最近の CT 装置には，体軸方向に 16 cm の視野

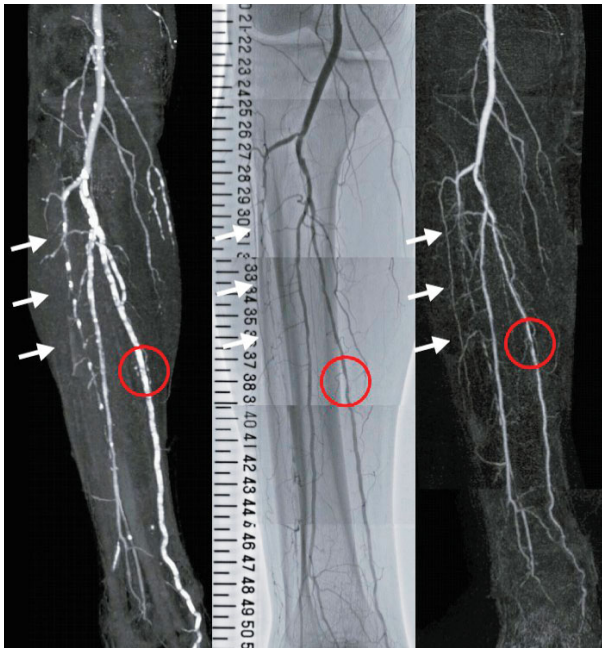

図 5　高度石灰化病変のサブトラクションによる効果
単純 CT とのサブトラクション（右）によって，石灰化は除去され，石灰化内の高度狭窄病変が容易に指摘可能となった（赤丸内）。また，サブトラクション画像では，前脛骨動脈前方の側副血行路となっている細動脈も明瞭に描出されている（矢印）。

図 6　Coronary subclavian steal syndrome の一例

通常の CTA 画像（左）では石灰化の存在によって，狭窄部位の評価は困難であったが，石灰化部分をサブトラクションした画像（右）では，狭窄の存在や周囲分岐血管との位置関係が明瞭に把握可能となった。

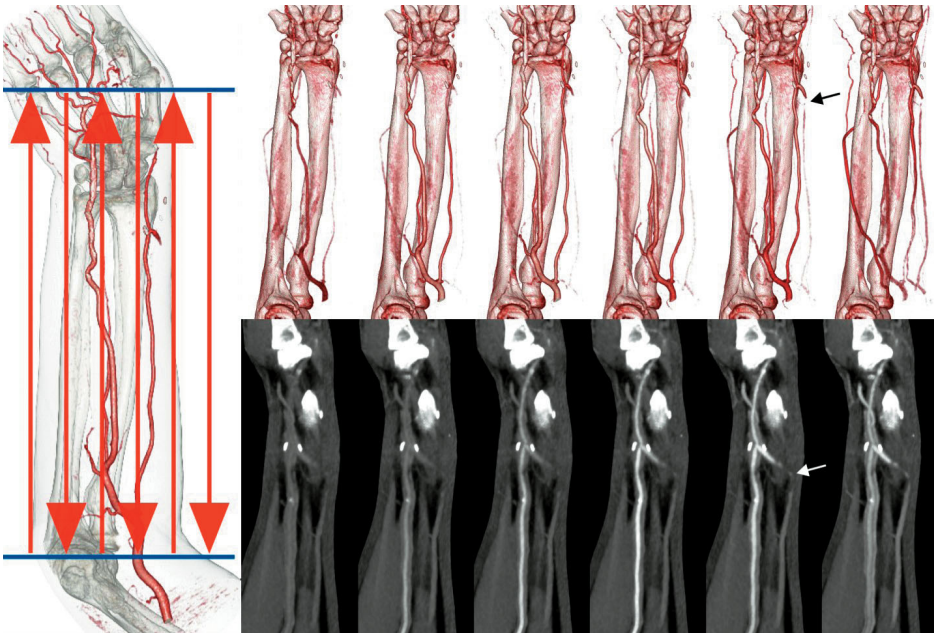

図 7　シャント部狭窄の一例

前腕部において，volume helical shuttle（GE healthcare 社）による連続ヘリカル撮影（左画像）を用いることで，狭窄部位（右矢印）に加えて血流方向の評価が可能であった。

図 8　全下肢 TOF 法 MRA 正常例
多少撮像時間は要するが，血流そのものの流入効果が反映されるため，スクリーニングに適する。

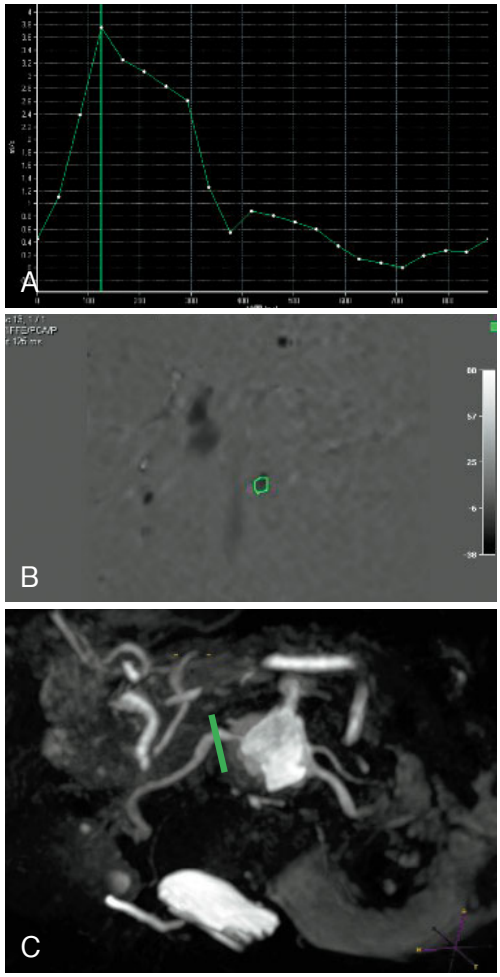

図 9　PC 法による腎動脈血流情報
A・B：位相情報を有しており，画像というよりも，心電図同期による流速情報などの機能情報が得られ，治療適応を判断する材料として用いられる。
C：撮像断面

を持った面検出器型や，寝台が前後しながら連続ヘリカル撮影が可能なものがある。これらを用いれば，3 次元画像に時間軸の情報を加えた 4D 画像が得られ，治療に必要となるシャント部の詳細な評価が可能となる（図 7）。

（山口隆義）

3. MRI

MRI を用いた MR angiography（MRA）画像には，CTA と同様に造影剤を用いて画像化する方法と，非造影で行う方法がある。得られた画像は，CT と同様に画像処理が施され，VR 画像・MIP 画像を中心に診断が行われる。通常 MRI は，水素原子密度に依存しているため，CT と比較して，石灰化の影響は受けないものの，血流に由来するアーチファクトがあったり，空間分解能が劣っていたりする。さらに，金属の影響を CT とは別の意味で強く受け，特にステント治療後の評価において，信号欠落により治療部位の評価そのものが不可能であることが多い。

前述のような理由により，通常血管画像を得るには治療前後の評価を考え，CTA を第 1 選択とするが，ヨード造影剤による副作用という既往や，腎機能低下があり造影剤腎症の危険性を回避する場合は，MRA を選択する。さらに，eGFR＜30 mL/分/1.73 m^2の腎障害患者では，全身性線維性硬化症（NSF）の発症が危惧されるため，非造影 MRA が選択される。

非造影 MRA には，以前よりある inflow 効果を利用した time-of-flight（TOF）法（図 8）や，位相情報を利用した phase-contrast（PC）法（図 9），steady state 系 gradi-

図 10　Balanced シーケンスによる腎動脈 MRA
REST slab と inflow 効果を併用し，腎臓（腎静脈）の信号を消失させて撮像している。

図 11　TRANCE 法による非造影鎖骨下動脈 MRA
Fresh-blood-imaging（FBI）に代表される心電同期を利用し，動脈の血流が速い時相と，遅い時相を差分して得られる画像である。

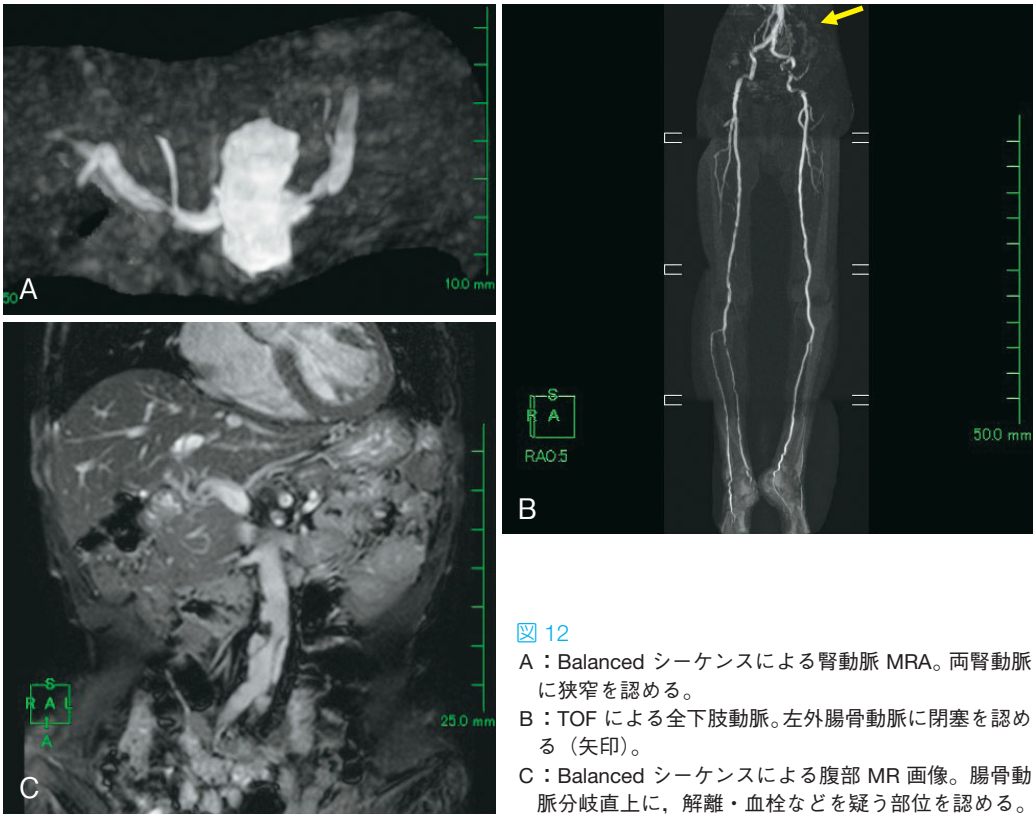

図 12
A：Balanced シーケンスによる腎動脈 MRA。両腎動脈に狭窄を認める。
B：TOF による全下肢動脈。左外腸骨動脈に閉塞を認める（矢印）。
C：Balanced シーケンスによる腹部 MR 画像。腸骨動脈分岐直上に，解離・血栓などを疑う部位を認める。

ent echo 法である balanced シーケンスを利用した方法（図 10）に加え，心電同期を用いた TRANCE 法（図 11）がある。いずれの方法にも一長一短があるため，臨床の場においては，目的の部位や情報によって適切な撮像法が選択されている。

以下に，治療支援として画像を提供できた 2 症例を紹

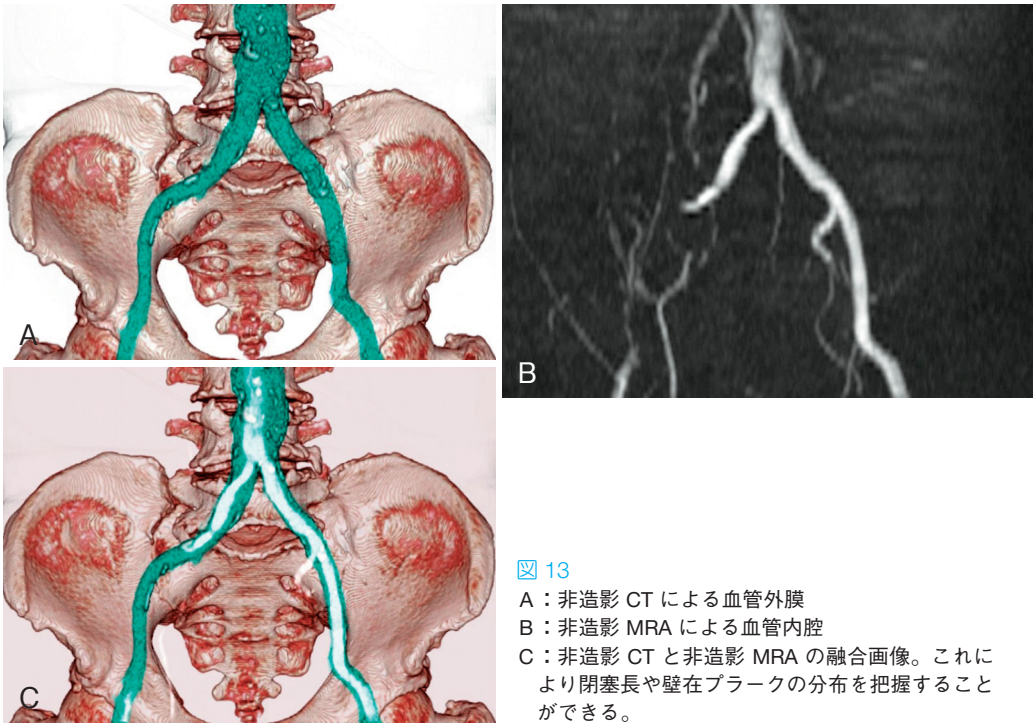

図 13
A：非造影 CT による血管外膜
B：非造影 MRA による血管内腔
C：非造影 CT と非造影 MRA の融合画像。これにより閉塞長や壁在プラークの分布を把握することができる。

介する。

1 例目は超音波検査にて腎動脈狭窄が疑われた患者で，高度の腎機能低下により造影 CT を施行できなかったため，非造影 MR にて評価を行った。その結果，両側腎動脈狭窄（図 12-A）の他に総腸骨動脈の高度屈曲・閉塞（図 12-B）と，腹部大動脈に血栓や解離腔（図 12-C）を認めたため，腎動脈の治療を上腕からのアプローチにて行うことを選択し，安全に行いえた症例である。

2 例目はヨード造影剤にも，MR 用の Gd 造影剤にも，重度のアレルギー反応を示す患者が右下肢の跛行を訴え，超音波検査にて右腸骨動脈の閉塞が疑われた症例である。単純 CT で得られた血管外膜の情報と（図 13-A），非造影 MRA により得られた血管内腔の情報（図 13-B）を融合させた画像（図 13-C）を参考にして，炭酸ガス造影を用いて治療を行い成功した。

（秋元　聰）

最後に

画像診断機器の発展スピードは著しく，将来的には低被曝で CT を撮像しながらインターベンションを行うような時代が来るかもしれない。従来の侵襲的血管造影のみの情報で，どのような困難な病変も治療できるような，非常に卓越した技術を持った人間は極稀であり，むしろ現代においてはもはや望まれることではないと思う。画像診断機器の発展スピードに遅れないように，常にアンテナを伸ばし，それをフルに活用するように日々努めることが，現代のインターベンションを志す循環器内科医にとって重要なことではないかと思う。

管家鉄平（すがや　てっぺい）
2004 年　北海道大学医学部卒業，北海道大学病院初期研修
2005 年　釧路赤十字病院初期研修
2006 年　北海道社会保険病院心臓血管センター心臓内科
2011 年　北海道大学大学院核医学講座に社学人入学し臨床研究に従事
現在に至る

山口隆義（やまぐち　たかよし）
1989 年　北海道大学医学部付属医療技術短期大学部診療放射線技術学科卒業,
北光循環器病院（現：北光記念病院）放射線科に勤務
2006 年　時計台記念病院放射線科　課長
2008 年　北海道社会保険病院放射線部　副技師長
現在に至る

日本放射線技術学会　瀬木賞（平成 21 年最優秀論文賞）受賞

秋元　聰（あきもと　さとる）
1988 年　北海道大学医療技術短期大学部診療放射線技術学科卒業,
北海道社会保険中央病院（現　北海道社会保険病院）
放射線部勤務
2002 年　同院　放射線主任
現在に至る